

# O USO DA TOMOGRAFIA COMPUTADORIZADA E DA RESSONÂNCIA MAGNÉTICA NA VIRTÓPSIA

## USE OF COMPUTED TOMOGRAPHY AND MAGNETIC RESONANCE IN VIRTOPSY

Elaine de Fátima Cavallari<sup>1</sup>      Mariele Cristina Modolo Picka<sup>2</sup>

### RESUMO

Nas últimas décadas houve um importante avanço na medicina forense, como o surgimento da virtópsia, técnica na radiologia forense que utiliza imagens radiológicas em três dimensões, seja pela TC ou pela RM e têm contribuído muito para o diagnóstico de diversas doenças. Apesar de não ser possível observar a tonalidade e consistência das estruturas como ocorre na autópsia convencional, esses métodos obtêm imagens post-mortem em alta resolução auxiliando as autópsias convencionais. O objetivo deste trabalho é realizar uma revisão de literatura sobre virtópsia e analisar as vantagens e desvantagens do uso da TC e RM. A TC é um método de imagem que permite a identificação de traumas, fraturas e calcificações e a RM é útil para o estudo de tecidos moles, porém não diferenciam as colorações das lesões, mas sim a natureza das mesmas. Observa-se que a virtópsia vem se mostrando um método superior e complementar em relação aos métodos tradicionais de autópsia e possui muitas vantagens, no entanto, ainda são necessários estudos para substituir por completo a autópsia convencional por exames de imagens.

**Palavras-chaves:** Autópsia. Radiologia Forense. Ressonância Magnética. Tomografia Computadorizada. Virtópsia

---

<sup>1</sup>Graduanda em Radiologia pela Faculdade de Tecnologia de Botucatu. Av. José Ítalo Baccki, s/n – Jardim Aeroporto – Botucatu/SP – CEP: 18606-855. Tel: (14) 3814-3004. E-mail: [elainecavallari@outlook.com](mailto:elainecavallari@outlook.com)

<sup>2</sup> Professora Assistente da Faculdade de Tecnologia de Botucatu. Graduada em Biomedicina. Especialista em Protozooses Médicas, Imagenologia, Docência Pedagógica e Gestão em Saúde. Mestre e Doutora em Doenças Tropicais pela Faculdade de Medicina de Botucatu – UNESP. E-mail: [maripicka@gmail.com](mailto:maripicka@gmail.com)

## ABSTRACT

In recent decades there has been an important advance in forensic medicine, as the emergence of virtopsy, a technique in forensic radiology using radiological images in three dimensions, either by CT or MRI, which has contributed much to the diagnosis of various diseases. Although it is not possible to observe the color tone and consistency of structures as in conventional autopsy, these methods, obtained postmortem through virtopsy, provide high resolution images which aid conventional autopsy. The objective of this study is to conduct a literature review on virtopsy and analyze the advantages and disadvantages of the use of CT and MRI. CT is an imaging method that allows the identification of trauma, fractures and calcifications and MRI is useful for the study of soft tissue, but not differentiate the colorations of injuries, but the nature of them. It is observed that the virtopsy has proven to be a superior and complementary method compared to traditional methods of autopsy and has many advantages; however, further studies are needed to completely replace conventional autopsy with imaging tests.

**Keywords:** Autopsy. Computed Tomography. Forensic Radiology. Magnetic Resonance. Virtopsy.

## 1 INTRODUÇÃO

A autópsia é uma técnica realizada para descobrir a causa de morte dos cadáveres seja por práticas criminosas ou para esclarecer diagnósticos clínicos (FÁVERO, 1991). Nos últimos anos, devido ao grande avanço dos métodos de diagnóstico por imagem, a virtópsia vem sendo cada vez mais utilizada. Trata-se de uma técnica de alta tecnologia forense capaz de realizar um mapeamento digital do interior de um cadáver através de exames de diagnóstico por imagem. Uma das vantagens é que não existe a necessidade de dissecar o cadáver para o estudo. O uso da Tomografia Computadorizada (TC) e de Ressonância Magnética (RM) como métodos auxiliares nos procedimentos de autópsias e demais perícias médico-legais são os mais utilizados. O que não se sabe é se a virtópsia seria apenas um método complementar ou se seria capaz de substituir a autópsia convencional e, até mesmo, obter dados mais confiáveis na questão de tempo de morte com a ajuda da histoquímica (RODRIGUEZ, 2014; MARQUES, 2015).

A TC é um método de diagnóstico por imagem que utiliza raios X e permite a visualização de estruturas anatômicas em cortes finos e consecutivos de diferentes ângulos e com alto nível de resolução (RODRIGUEZ, 2014; MARQUES, 2015). É uma técnica que permite rápida obtenção de imagens e reconstruções 3D de alta qualidade (OESTERHELWEG et al., 2009). O uso da TC na autópsia tem se tornado cada vez mais importante, visto que ela permite um pré-diagnóstico seguido pela autópsia, contribuindo ainda mais para um laudo de óbito mais completo (JAKOBSEN et al., 2009).

A RM é outro método diagnóstico que também permite a visualização das estruturas internas do corpo, porém a formação da imagem é feita através de ondas de radiofrequência submetidas ao efeito de um campo magnético (DMITRUK; LOPES; SILVA, 2012). Esse método tem grande resolução para partes moles e através do registro de localização da densidade dos núcleos atômicos existentes na amostra é possível obter uma imagem (NOBREGA, 2006).

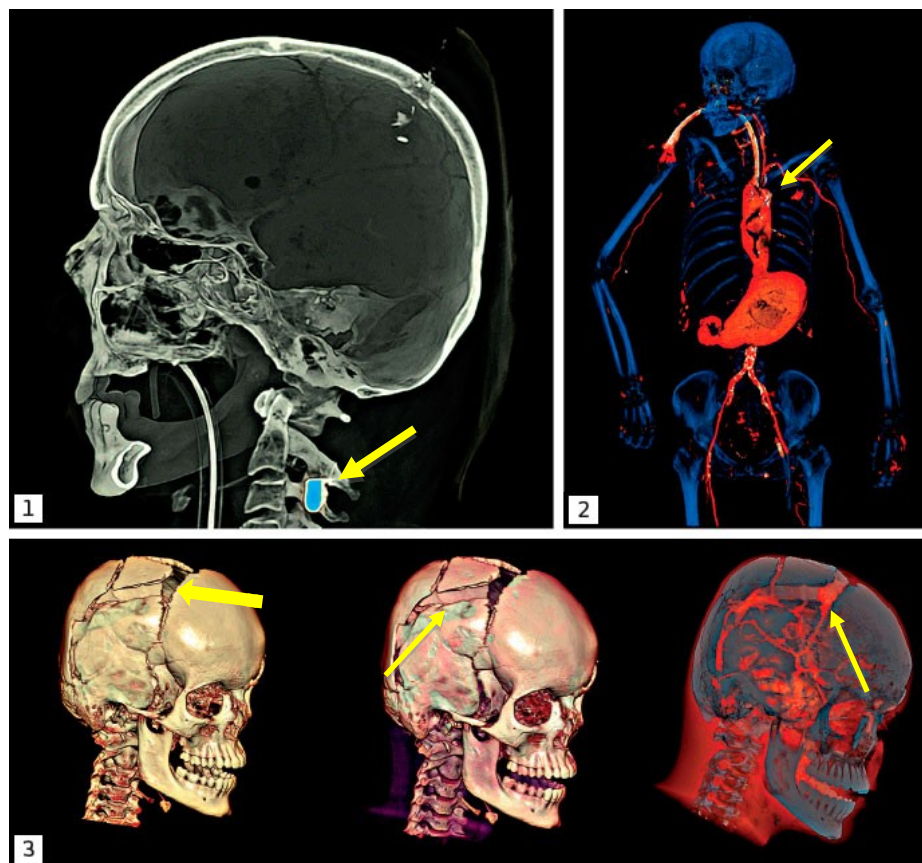
Dessa forma, este artigo tem como objetivo realizar uma revisão da literatura sobre a utilização da TC e RM na virtópsia e analisar as vantagens e desvantagens do uso desses métodos para estes casos.

## 2 DESENVOLVIMENTO DO ASSUNTO

A autópsia convencional é um procedimento realizado por médicos patologistas que consiste em examinar um cadáver para determinar a causa, o modo de morte e avaliar qualquer doença ou ferimento que possa estar presente no corpo em questão. A autópsia se baseia em métodos de cortes planejados e, para algumas crenças e religiões o método é entendido como uma mutilação, e isso torna-se difícil a autorização da realização do procedimento pela família (FRANÇA, 2008). Com o uso da TC e RM fica mais fácil analisar internamente o corpo do cadáver sem ter a necessidade de dissecá-lo (ROSÁRIO JÚNIOR, 2012). No começo do século XXI, teve início um projeto de pesquisa chamado “VIRTOPSY®”, que surgiu do desejo de implantação de novas técnicas que auxiliassem às ciências forenses (THALI, 2007).

A TC detecta com precisão corpos estranhos e minúsculos fragmentos, sendo muito útil para determinar a causa da morte. De acordo com informações de Rosado (2013), a indicação é que seja realizada uma TC antes da autópsia convencional, permitindo uma programação prévia e assim orientando o médico patologista ou legista no caso de morte suspeita e assassinatos. Pode também auxiliar nos casos de morte por afogamento e queimaduras, assim como determinar trajeto de um projétil ou ferimentos causados por lâminas (Figura 1) (ROSADO, 2013).

Figura 1: Reconstrução de uma TC post-mortem com importantes achados (setas): bala escondida em cavidade medular (1), sangramento na ligação aorta-esôfago (2) e detalhadas fissuras no crânio (3).



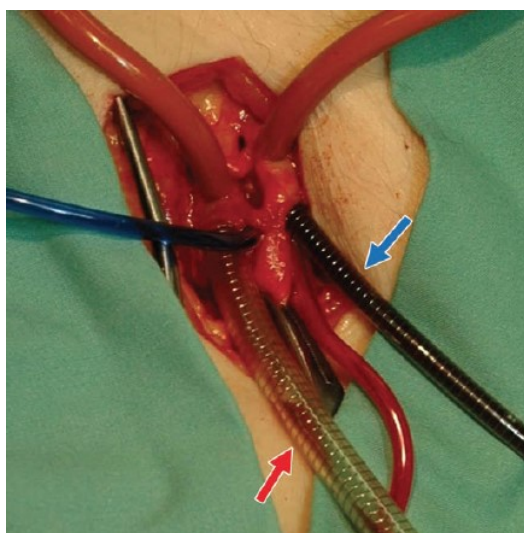
Fonte: Rodriguez (2014).

O uso da TC forense também pode ser indispensável para a identificação de vítimas em acidentes de massa. Ela pode ser empregada em áreas como a tanatologia (estudo da morte) para acompanhar a evolução da decomposição cadavérica ou para casos em que haja o risco de contaminação por radiação, produtos tóxicos e infecções bacteriológicas, que colocariam em risco a saúde dos profissionais (ROSADO, 2013).

Para melhor elucidar o uso da virtópsia, a Faculdade de Medicina da USP inaugurou em 2013 o PISA – Plataforma de Imagem na Sala de Autópsia, com o objetivo de estudar e desenvolver técnicas de diagnóstico por imagem que ajudem a identificar a causa da morte de um modo menos invasivo se comparado com autópsia convencional. Para isto o serviço conta com uma equipe de médicos patologistas e radiologistas, um Tomógrafo de 16 canais, uma Ressonância Magnética de 7T (a única da América Latina), um ultrassom e uma Virtângio. A ideia futura é de que a TC e RM feitas em cadáveres sejam suficientes para concluir um laudo de óbito, sem ter que

submeter o cadáver a autópsia convencional, método extremamente agressivo e até mesmo interpretado com um gesto de mutilação por parte de alguns familiares. A TC com contraste endovenoso é muito importante para definir e classificar as patologias, ajudando a definir a causa da morte. A Virtangio é o equipamento que injeta o contraste nos cadáveres simulando o fluxo sanguíneo, como em uma angiografia. Junto ao contraste iodado é adicionado uma solução chamada PEG 300 (polietilenoglicol) que ajuda no fluxo da injeção do contraste. É realizada uma incisão na artéria e veia femoral e é colocado uma canulação que irá injetar o contraste iodado com o PEG 300 (Figura 2). A TC é realizada em quatro etapas: pré-contraste, fase arterial, venosa e dinâmica (Figura 3) (MARQUES, 2015).

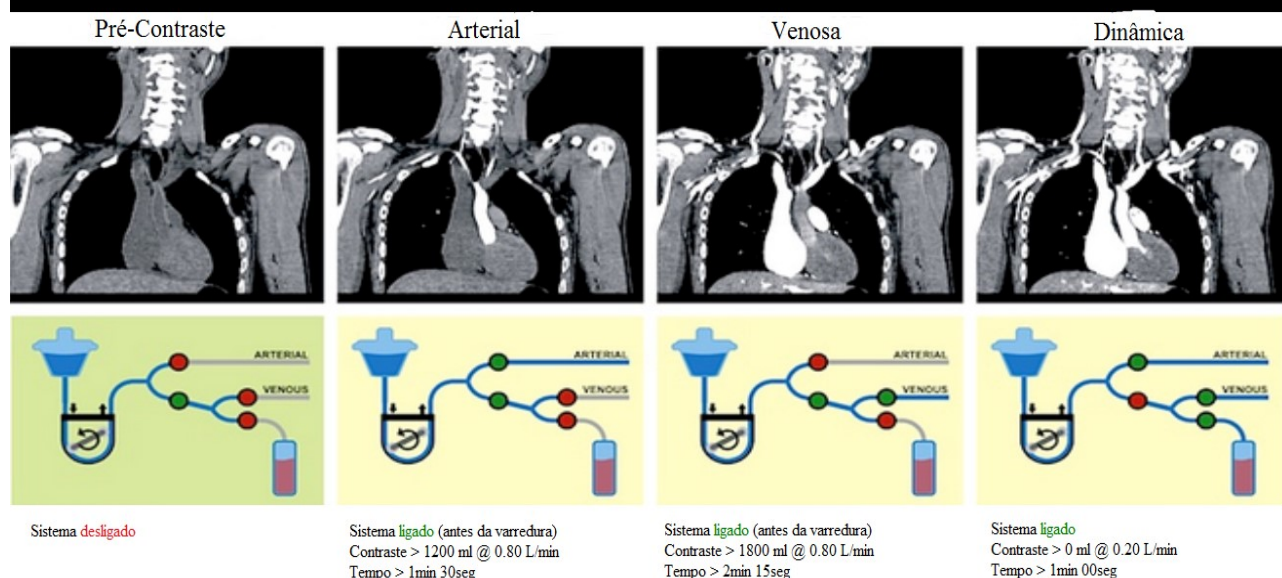
Figura 2. Ilustração da incisão da artéria e veia femoral para a administração do contraste iodado junto ao PEG 300.



Fonte: Ross et al. (2008).

Figura 3: Esquema de injeção do contraste em exames pós-mortem com uso da Virtângio.

- 1 - pré- contraste - aquisição do corpo todo sem contraste
- 2 - fase arterial - aquisição do corpo todo com injeção do contraste (1700ml da solução)
- 3 - fase venosa - aquisição do corpo todo com injeção do contraste (1700ml da solução)
- 4 - fase dinâmica.



Fonte: Taverna et al. (2014).

Na radiologia forense, a RM é útil para avaliação de partes moles, pois apresenta maior percepção e peculiaridade para a análise de traumas neurológicos, hemorragias e doenças não traumáticas (THALI et al., 2007).

A característica que se destaca em ambas as técnicas, TC e RM, é a possibilidade de se fazer reconstruções 3D após a realização dos exames, podendo processar virtualmente tecidos moles e ossos, avaliar volume, ângulo e distância, analisar fraturas e hemorragias e acompanhar caminhos percorridos por projéteis ou armas e, até mesmo, localizar objetos metálicos que se perderam no corpo em caso de acidente (ASO, 2005; MCKENNA, 2012).

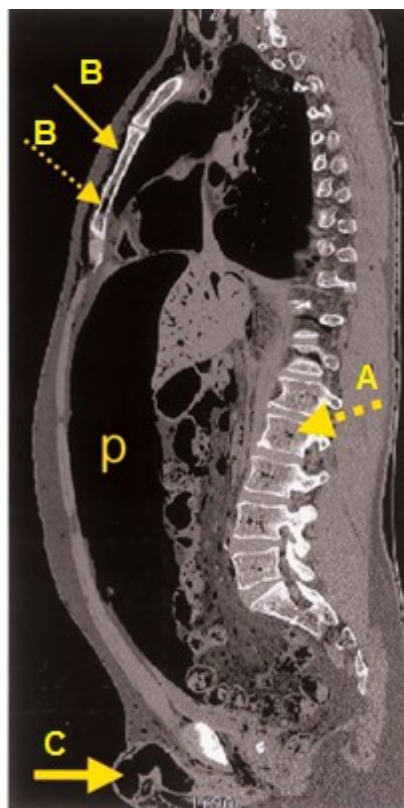
Thali et al. (2003) realizaram TC e RM em 40 cadáveres do sexo masculino, com causas de morte diversificadas em até 32 horas depois do óbito. A TC foi realizada em um equipamento multislice de 4 canais, o que permitiu realizar reconstruções multiplanares e 3D. Os exames duraram em média 10 minutos cada. A RM foi realizada em um equipamento de 1,5T e durou de 2 a 3 horas cada. Ambas as técnicas demonstraram vantagens e limitações, pois foi possível determinar a causa da morte,



porém não foi possível constatar sinais vitais hemorrágicos em pele e embolia gordurosa. Os autores recomendam a realização da TC de corpo inteiro para uma triagem e da RM somente na área de interesse forense.

Com o mesmo intuito de avaliar a autópsia virtual, Plattner et al. (2003) realizaram uma TC de 4 canais e uma RM de 1,5T no corpo de um mergulhador de 44 anos. Posteriormente foi realizada a autópsia convencional. Os estudos concluíram que a TC e RM foram superiores para este caso, pois detectaram com mais precisão a presença de gás em várias regiões do corpo e em vasos sanguíneos do cérebro, fígado e rins confirmando a causa da morte (Figura 4).

Figura 4: TC post-mortem em corte sagital demonstrando o acúmulo de gás em medula óssea e vértebras (seta A), osso esterno (setas B), área escrotal e corpos cavernosos (seta C), além de um grande acúmulo de gás em cavidade peritoneal (p).



Fonte: Plattner et al. (2003).

Entre 2006 a 2008, foram realizadas TC e RM em 182 cadáveres do Reino Unido selecionados aleatoriamente antes da autópsia convencional. A TC permitiu a visualização de calcificação das artérias coronárias e a RM visualizou infartos agudo do miocárdio. Os resultados mostraram que em comparação com a autópsia convencional a TC é mais precisa do que a RM para determinar a causa de morte em adultos, porque fornece uma melhor resolução espacial e é eficaz para detectar fraturas e hemorragias,

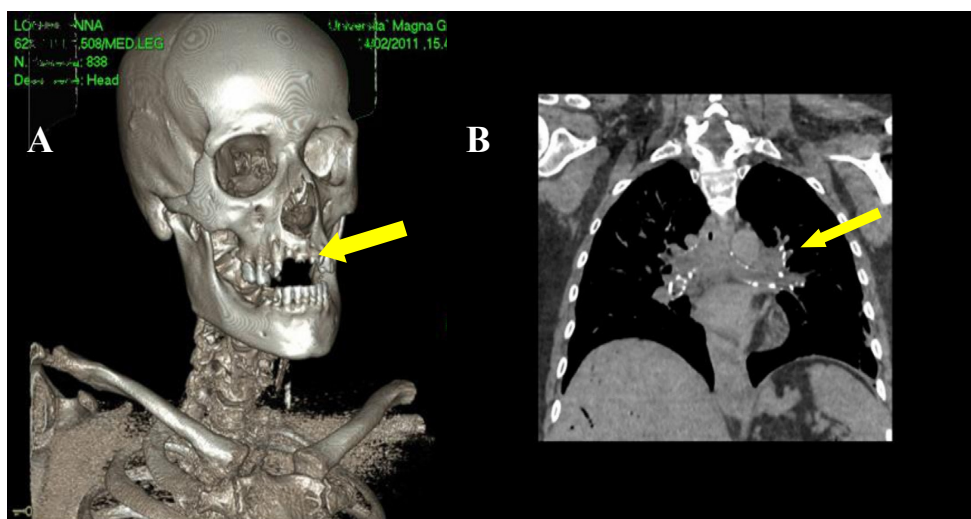


além de ser mais barata e mais rápida. Os autores também concluíram que a TC quando combinada com a angiografia pode permitir maior precisão na detecção de patologias vasculares (ROBERTS et al., 2012).

Westphal et al. (2012) realizaram TC de 64 canais em 29 cadáveres, de ambos os sexos, com idade média de 59 anos, antes da realização da autópsia convencional. O tempo de exame foi de no máximo 10 minutos cada e com uma precisão de 68% da causa da morte. O rendimento de diagnóstico combinado foi de 48% a mais do que sem o uso da TC. Como apresentado em outros estudos, os autores concluíram que a virtópsia é uma ferramenta valiosa para achados patológicos e que a combinação com a autópsia convencional melhora a integralidade do relatório forense. Os mesmos também acreditam que as limitações da TC podem ser vencidas com a ajuda da angiografia pós morte e biópsia guiada por TC.

Em outro estudo, foi feita a TC em uma senhora de 70 anos e posteriormente a autópsia convencional, investigação toxicológica e histologia. Comparando-se o resultado dos métodos, foi possível notar que a TC ajudou na descoberta da causa morte que foi asfixia por obstrução de alimento (Figura 5) (AQUILA et al., 2013).

Figura 5: TC post-mortem realizada antes da autópsia convencional mostrando sinais de periodontopatia (A) e sinais de oclusão respiratória (B).



Fonte: Aquila et al. (2013).

Com base nos artigos relatados, observou-se que a virtópsia pode ser um método muito útil e promissor para estudar a causa mortis e apresenta muitas vantagens. Pode, por exemplo, tornar desnecessária a exumação de um corpo, pois uma vez realizados os exames e coleta de dados dos tecidos necessários, todas as informações

serão armazenadas e estarão disponíveis para o processo criminal. Além disso, a TC pode ser realizada como método de triagem e a RM e a autópsia convencional seriam realizadas somente nas regiões de interesse ou dúvida. Um fator importante é que a TC é um método rápido, o que acarreta em menor tempo para a liberação do corpo. Essa característica do método faz com que ele possa ser utilizado em desastres de grande escala.

Outra vantagem da virtópsia são as reconstruções de TC e RM nos planos sagital, coronal e 3D que podem indicar com precisão a localização de instrumentos e projéteis que lesionaram o corpo e causaram a morte sem danificar o corpo do cadáver. São métodos não invasivos e que não apresentam perigo em relação a infecções causadas por sangue ou outros fluídos, como pode acontecer na autópsia convencional. A virtópsia vem sendo aceita, também, por questões religiosas e crenças.

Como desvantagens, pode-se pontuar o alto custo dos exames e a não diferenciação das feridas *in vivo* em relação às feridas de post-mortem e nem a coloração das lesões. Mesmo assim, acredita-se que estes métodos sejam cada vez mais utilizados como métodos complementares a autópsia convencional.

### 3 CONSIDERAÇÕES FINAIS

Observa-se que a virtópsia vem se mostrando superior em relação aos métodos tradicionais de autópsia e possui muitas vantagens, no entanto, ainda são necessários estudos para substituir por completo a autópsia convencional.

### REFERÊNCIAS

AQUILA, I. et al. Virtopsy versus autopsy in unusual case of asphyxia: Case report. **Journal Forensic science international**, [s.l.], v.229, n.2013, p.e1-e5, jun, 2013. Disponível em: <[http://www.fsijournal.org/article/S0379-0738\(13\)00138-2/abstract](http://www.fsijournal.org/article/S0379-0738(13)00138-2/abstract)>. Acesso em: 28 fev. 2016.

ASO, J. et al. Virtopsia: Aplicaciones de um nuevo método de inspeccion corporal no invasiva em ciências forenses. **Cuad medicina forense**, [s.l.], n 40, p.95-106, 2005. Disponível em: <[http://scielo.isciii.es/scielo.php?pid=S1135-76062005000200001&script=sci\\_arttext](http://scielo.isciii.es/scielo.php?pid=S1135-76062005000200001&script=sci_arttext)>. Acesso em: 06 abr. 2016.

DMITRUK, P. P.; LOPES, A. A.; SILVA, L.S. Imagem por ressonância magnética. In: NOBREGA, A.I. **Tecnologia radiológica e diagnóstico por imagem**. 4. ed. São Caetano do Sul, Sp: Difusão, 2012. 323-371 p.

FRANÇA, G. V. **Medicina legal**. Rio de Janeiro: Guanabara Koogan, 2008. 362-363 p.

FÁVERO, F. **Medicina Legal: introdução ao estudo da medicina legal, identidade, traumatologia, infortunistica, tenatologia**. Belo Horizonte: Itatiaia, 1991. 533-535 p.

MARQUES, F. A morte explica a vida, Para estudar os mortos e ajudar os vivos. **Revista Pesquisa Fapesp**, São Paulo, v.229, p.14-21, mar, 2015.

MCKENNA, M. Virtues of the virtual autopsy. **Scientific American Magazine**, [s.l.], v. 307, nov, 2012. Disponível em: <<http://www.scientificamerican.com/article/virtues-of-the-virtual-autopsy/>>. Acesso em: 10 abr. 2016.

NÓBREGA, A.I. **Técnicas em ressonância magnética nuclear**. São Paulo: Atheneu, 2006. 120 p.

OESTERHELWEG, L. et al. Virtopsy: postmortem imaging of laryngeal foreign bodies. **Arch Pathol Lab Med**, [s.l.], v.133, n.5, p. 806-10, maio, 2009. Disponível em: <<http://www.ncbi.nlm.nih.gov/pubmed/19415958>>. Acesso em: 18 out. 2015.

PLATTNER, T. et al. Virtopsy-Postmortem multislice computed tomography (MSCT) and magnetic resonance imaging (MRI) in a fatal scuba diving incident. **Journal Forensic sciences**, [s.l.], v.48, n.6, p.1347-55, dez, 2003. Disponível em: <<http://www.researchgate.net/publication/8990101>>. Acesso em: 27 fev. 2016.

ROBERTS, I.S. et al. Post-mortem imaging as an alternative to autopsy in the diagnosis of adult deaths: a validation study. **The lancet**, Reino Unido, v.379, n.9811, p.136-142, jan, 2012. Disponível em: <[http://www.thelancet.com/journals/lancet/article/PIIS0140-6736\(11\)61483-9/abstract](http://www.thelancet.com/journals/lancet/article/PIIS0140-6736(11)61483-9/abstract)>. Acesso em: 28 fev. 2016.

RODRIGUEZ, D. A. Robôs e técnicas 3D melhoram as investigações de causas de óbitos — e ajudam a aperfeiçoar o tratamento de quem está vivo. **Galileu**, [s. L.], mar, 2014. Disponível em: <<http://revistagalileu.globo.com/Revista/noticia/2014/03/tecnologia-apos-morte.html>>. Acesso em: 14 out. 2015.

ROSADO, G. **IML-SP inova na tomografia computadorizada em cadáver**. Jun, 2013. Disponível em: <<http://www.ssp.sp.gov.br/noticia/lenoticia.aspx?id=31331>>. Acesso em: 17 nov. 2015.

ROSÁRIO JÚNIOR, A. F. et al. Virtual autopsy in forensic sciences and its applications in the forensic odontology. **Odonto cienc**, [s.l.], v. 27, n. 1, p. 5-9, mar, 2012. Disponível em: <<http://dx.doi.org/10.1590/S1980-65232012000100001>>. Acesso em: 09 abr. 2016.

ROSS, S. et al. Postmortem whole-body CT angiography: evaluation of two contrast media solutions. **American Journal of Roentgenology**, [s.l.], v.190, n.5, p. 1380-1389, maio, 2008. Disponível em: <<http://www.ajronline.org/doi/abs/10.2214/AJR.07.3082>> Acesso em: 10 maio. 2016.

TAVERNA, K. et al. **PISA: Plataforma de imagem na sala de Autopsia. Como fazer tomografia computadoriza pos-mortem sem contraste, com contraste, angioTC e perfusão...** 2014. Trabalho apresentado na 44ª Jornada Paulista de Radiologia, São Paulo, 2014.

THALI, M. J. et al. Virtopsy, a new imaging horizon in forense pathology: virtual autopsy by postmortem multislice computed tomography (MSCT) and magnetic resonance imaging (MRI) – a feasibility study. **Journal Forensic sciences**, [s.l.], v.48, n.2, p.386-403, mar, 2003. Disponível em: <<https://www.researchgate.net/publication/10831246>>. Acesso em: 27 fev. 2016.

THALI, M. J. et al. Virtopsy – The swiss virtual autopsy approach. **Medicina legal**, [s.l.], v.9, n.2, p.100-104, abr, 2007. Disponível em: <<http://europepmc.org/abstract/MED/17275386>>. Acesso em: 28 fev. 2016.

WESTPHAL, S. A. et al. Virtual CT autopsy in clinical pathology: feasibility in clinical autopsies. **Virchows arch**, [s.l.], v.461, n.2, p.211-219, jun, 2012. Disponível em: <<http://www.ncbi.nlm.nih.gov/pubmed/22729140>> Acesso em: 27 dez. 2015.

---

Orientada: Elaine de Fátima Cavallari

Ciente e de acordo

---

Orientadora: Mariele Cristina Modolo Picka

Botucatu, 13/06/2016